Шильт Марк Янович, Кандидат медицинских наук,
[1] доцент кафедры морфологических дисциплин (Владимирский филиал),
[2] заведующий отделением судебно-медицинской экспертизы по материалам дела
[1] ФГБОУ ВО «Приволжский исследовательский медицинский университет» Минздрава России;
[2] ГБУЗ Владимирской области «Бюро судебно-медицинской экспертизы»

Шишков Григорий Владимирович
Зав. Гусь-Хрустальным межрайонным отделением
ГБУЗ Владимирской области «Бюро судебно-медицинской экспертизы»

Афанасьева Маргарита Юрьевна
Судебно-медицинский эксперт судебно-гистологического отделения
ГБУЗ Владимирской области «Бюро судебно-медицинской экспертизы»

Семёнов Александр Сергеевич, Зав. зональным отделением
ГБУЗ Владимирской области «Бюро судебно-медицинской экспертизы»

О ВОЗМОЖНОСТИ ДЛИТЕЛЬНОГО ПЕРЕЖИВАНИЯ ПОСЛЕ НЕДИАГНОСТИРОВАННОГО ПОВРЕЖДЕНИЯ СЕРДЦА

Аннотация. В статье освещается казуистический клинический случай смерти потерпевшего через месяц после получения им проникающего колото-резаного ранения с повреждением сердца, ошибочно расцененного как ранение непроникающего характера. Рассмотрена морфология повреждения, причины диагностической ошибки, танатогенез.

Ключевые слова: Колото-резаная рана, ранение сердца, диагностическая ошибка, длительное переживание, летальный исход.

По данным русскоязычной литературы, проникающие ранения груди в мирное время в 9-16 % наблюдений сопровождаются повреждением сердца и перикарда. До 65-85 % таких пострадавших погибают на месте происшествия и при транспортировке в стационар. Основными причинами летальных исходов при ранениях сердца являются острая массивная кровопотеря, изолированная тампонада сердца и их сочетание. Также на уровень летальности влияют повреждение коронарных артерий (нарушение трофики сердечной мышцы) и внутрисердечных структур (расстройства проводимости и сократимости). В судебно-медицинской практике, смерть от ранений с повреждением сердца обычно наступает на месте происшествия или в машине скорой медицинской помощи, то есть на догоспитальном этапе, реже – на ранних стадиях хирургического лечения.

В нашей практике встретился достаточно казуистический случай смерти потерпевшего от колото-резанного ранения грудной клетки с недиагностированным сквозным повреждением передней стенки правого желудочка и межжелудочковой перегородки сердца, которая наступила спустя 31 день после причинения повреждения.

Гр. Ш., 1986 г.р., поступил в хирургическое отделение ЦРБ после получения нескольких ударов ножом в грудь с предварительным диагнозом «Открытая рана передней стенки грудной клетки. Проникающее ранение левой половины грудной клетки. Левосторонний малый гидроторакс». При поступлении состояние средней тяжести, кожа и слизистые бледные, АД 110/70 мм.рт.ст., пульс 100 ударов в минуту. Со слов, в течение нескольких дней употреблял алкоголь. Локальный статус: имеются раны левой половины грудной клетки в IV межреберье слева по средней ключной линии 2х1 см, еще 3 раны верхних отделов грудной клетки слева до 0,4х0,1 см. На обзорной рентгенограмме органов грудной клетки определялся левосторонний малый гидроторакс. В общем анализе крови отмечено умеренное снижение эритроцитов до $2,85x10^{12}$/л и гемоглобина до106г/л, на ЭКГ изменений не выявлено. Выставлен диагноз: «Ножевые непроникающее ранения грудной клетки», выполнена первичная хирургическая обработка ран, проникающий характер ранений клинически выявлен не был. Через 5 суток Ш. был выписан на амбулаторное долечивание.

После госпитализации гр. Ш. неоднократно приходил на прием к терапевту с жалобами на боли в грудной клетке слева, одышку при ходьбе, боли при кашле в левой лопатке, гемодинамические показатели были при этом в пределах нормы (АД 120/80 мм. рт. ст., пульс и ЧСС 70-71 уд/мин, SpO_2 98%. Через 28 дней Ш. вышел на работу (стропальщик). На третьи сутки работы Ш. менял грузохватательный механизм, что сопряжено с достаточно тяжелой физической нагрузкой. В ходе выполнения данных работ он вскрикнул и упал, не подавая признаков жизни. Коллеги по работе выполняли непрямой массаж сердца, без эффекта. Врач скорой медицинской помощи, приехавший на место через 40 минут констатировал смерть. Труп был направлен на судебно-медицинскую экспертизу.

В ходе судебно-медицинского исследования трупа на передней грудной стенке слева был обнаружен ряд однотипных прямолинейных рубцов бледно-фиолетового цвета с ровными краями и закругленными концами (смотри фото на рисунке 1).

После отсепаровки мягких тканей грудной клетки в области одного из рубцов (рубец №2) был обнаружен не закрывшийся прямолинейный щелевидный раневой канал в левой малой грудной мышце, без кровоизлияний, с белесоватыми за счет разрастания плотной волокнистой ткани краями и скругленными концами (фотоизображение на рисунке 2).

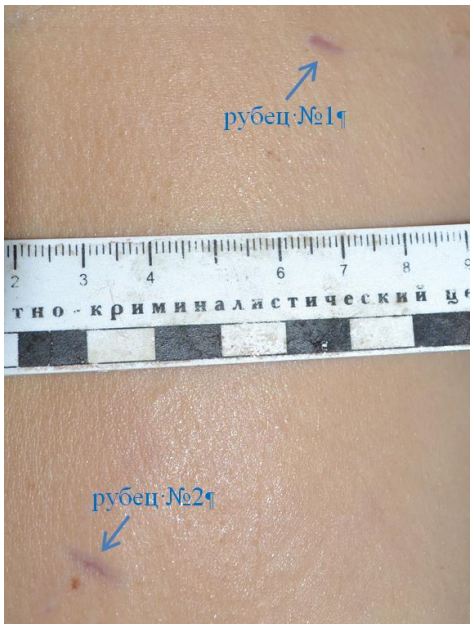

Рисунок 1



Рисунок 2

При дальнейшем послойном исследовании обнаружено, что со стороны плевральной полости во втором межреберье слева париетальная плевра утолщена, а раневой канал заращён плотноватой белесоватой тканью (фотоизображение на рисунке 3).

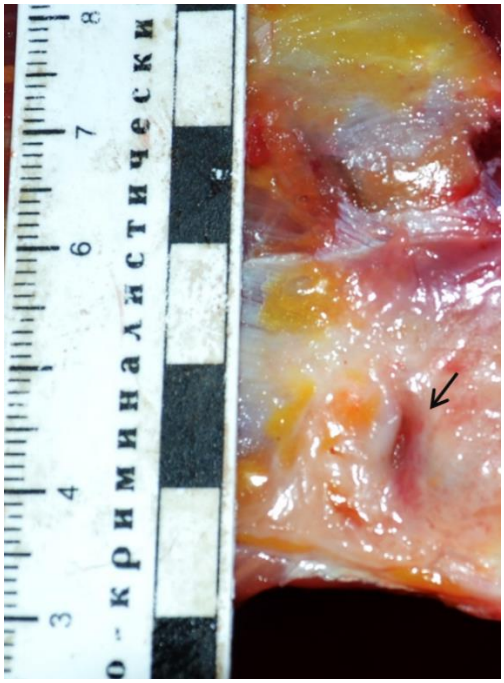

Рисунок 3

В левой плевральной полости около 2100 мл темно-красной, жидкой крови с единичными темно-красными рыхлыми сгустками, левое легкое поджато к средостению. В толще клетчатки переднего средостения раневой канал четко не прослеживался, передняя стенка перикарда подпаяна к клетчатке переднего средостения, утолщена, белесоватая, на ее внутренней поверхности имелся неполностью зарубцевавшийся раневой канал неправильной овальной формы, длиной 1 см, с расхождением краев до 0,4 см. Края канала ровные, валикообразные, один конец закругленный, второй – ближе к остроугольному (фотоизображение на рисунке 4).



Рисунок 4

В полости перикарда около 80 мл жидкой темно-красной крови, на его левой боковой поверхности сквозное «свежее» повреждение – разрыв, 4,3 см длиной, с относительно ровными кровоподтечными краями и остроугольными концами. Сердце неправильной конусовидной формы, с закругленной верхушкой, размерами 13,4х10,3х8,8 см, массой 385 г. На передней поверхности правого желудочка сердца имеется продолжение раневого канала в виде прямолинейной щелевидной раны с ровными краями, скругленными концами, стенки раневого канала белесоватые. В окружности на эпикарде имеются наложения утолщенных пленок красноватого цвета, по краям которых эпикард имеет «ржавый» оттенок (фотоизображение на рисунке 5).

Раневой канал проникает в полость правого желудочка, далее по его ходу имеется прямолинейная щелевидная рана аналогичного характера со сквозным раневым каналом в межжелудочковой перегородке.



Рисунок 5

Края канала со стороны эндокарда валикообразно утолщенные, белесоватые, без кровоизлияний (фотоизображение на рисунке 6).



Рисунок 6

Миокард в области стенок раневого канала белесоватый, уплотненный. Других повреждений, за исключением посмертных реанимационных повреждений ребер, при исследовании трупа установлено не было. При судебно-химическом исследовании, в крови гр. Ш. был обнаружен этиловый спирт в количестве 2,3 г/л. Наркотические и сильнодействующие вещества в ткани печени обнаружены не были.

При проведении судебно-гистологического исследования по ходу раневого канала с применением окрасок гемотоксилин-эозином на линейном автоматическом стейнере ALS-96 и по Перлсу, Маллори, Вейгерту ручным способом обнаружено: В жировой ткани перикарда по краям дефекта очаги и поля плотной волокнистой соединительной ткани с очаговыми обильными или неравномерно рассеянными гемосидерофагами и глыбками внеклеточного гемосидерина, окрашивающегося по методике Перлса в сине-зеленый цвет. Клеточный инфильтрат скудный, представлен рассеянными или очаговым скоплениями лимфоцитов с небольшим количеством фибробластов и гистиоцитов (рис.7).

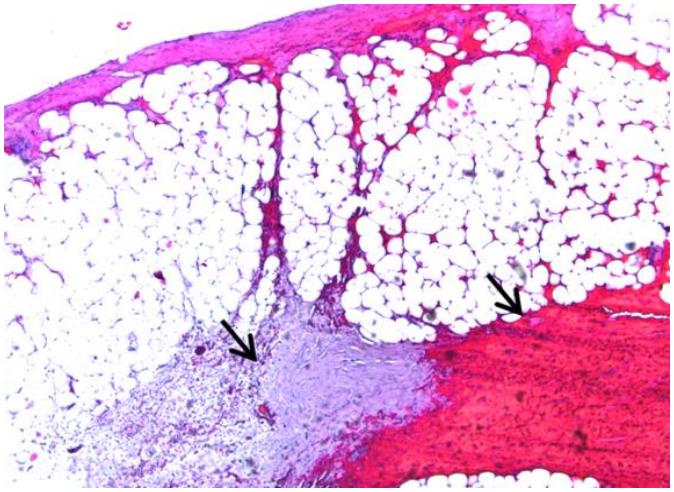

Рисунок 7. Окраска гематоксилином и эозином, увеличение: -ок.10х, об.4х

По периферии рубцовой ткани очаги густой лимфоцитарной инфильтрации. На эпикарде на поверхности дефекта, частично прикрывая его, имеются массивные наложения лентовидного и комковатого вида фибрина различной плотности с наличием макрофагов, лимфоцитов, тяжей фибробластов и гистиоцитов. Под фибрином имеется широкий слой грануляционной ткани с обилием макрофагов, примесью лимфоцитов, фибробластов, гистиоцитов и наличием тонкостенных сосудов. В массах фибрина имеются густые скопления макрофагов, разрастание соединительной ткани, частично замещающей массы фибрина, скопления разрушенных эритроцитов в виде мелкозернистой оранжево-красной массы (рис.8).

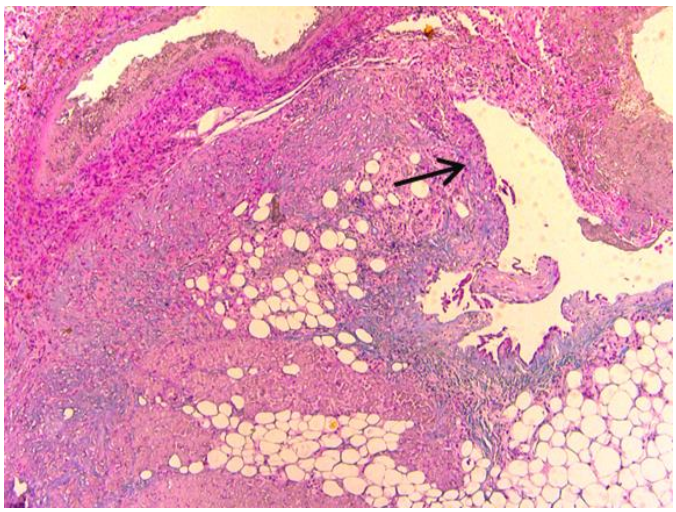

Рисунок 8. Окраска по Маллори, увеличение: ок.-10х, об.-4х.

Под грануляционной тканью, вокруг дефекта в жировой ткани эпикарда имеются поля соединительной ткани с наличием в ней глыбок внеклеточного гемосидерина и гемосидерофаги. По краям дефекта на поверхности имеются наложения свежих масс фибрина зернисто-сетчатого вида с густыми скоплениями сегментоядерных лейкоцитов и эритроцитов. По краям дефекта в миокарде разрастание широкого слоя волокнистой соединительной ткани с наличием в ней скоплений плотных комковатых масс фибрина, очаги грануляционной ткани с новообразованными капиллярами, очаговые скопления гемолизированных эритроцитов, в прилежащих к дефекту участках миокарда имеются очаги волокнистой соединительной ткани с наличием новообразованных капилляров, глыбки внутри- и внеклеточного гемосидерина (рис.9).

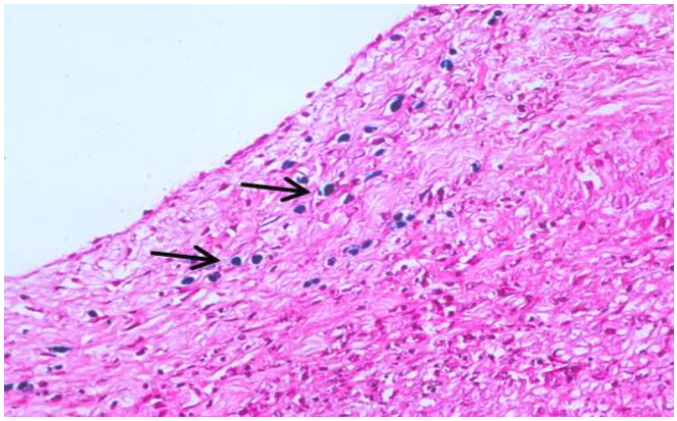

Рисунок 9. Окраска по Перлсу. Увеличение: ок.10х, об.-20х.

По краям канала со стороны эндокарда разрастание широкого слоя волокнистой соединительной ткани с пролиферацией фибробластов и гистиоцитов, в некоторых полях зрения поверхность выстлана слоем фибробластов, эндотелиальных клеток. Под эндокардом в нескольких полях зрения имеются очаги грануляционной ткани, бедной клеточным элементами с наличием полнокровных новообразованных капилляров (рис.10). При окраске срезов по Вейгерту эластических волокон в краях раны, в прилежащих участках и в зоне рубцовой ткани не обнаружено.

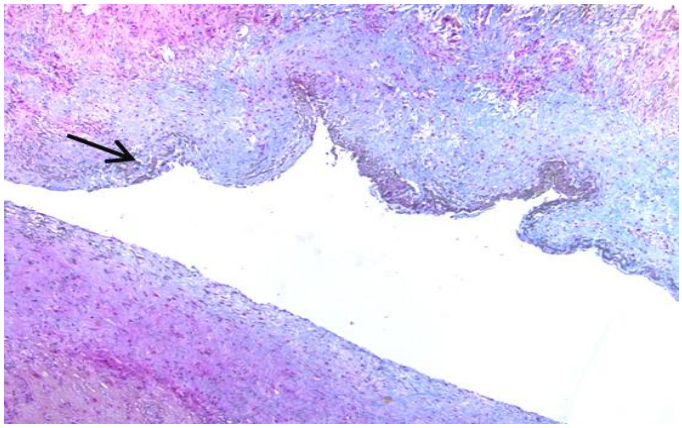

Рисунок 10. Окраска по Маллори.Соединительная (рубцовая) ткань окрашена в голубой цвет. Увеличение: ок.-10х, об.-4х.

Обнаруженные в ходе проведения аутопсии находки позволили «у стола» определить непосредственную причину смерти и колото-резаный механизм образования повреждений, однако у представителей следствия возникли сомнения в возможности столь длительного переживания при ранении сердца, а так же появились вопросы относительно правильности оказанной гр. Ш. медицинской помощи. Это потребовало вызова к секционному столу нескольких опытных экспертов и перевода данной экспертизы в разряд комиссионных. После сопоставления данных медицинских документов с локализацией и характером рубца №2, ходом раневого канала и наличием признаков длительного переживания по его протяжению,

комиссия пришла к выводу, что повреждение сердца на момент первичного обращения за медицинской помощью уже имело место и привело к смерти Ш. через месяц после его получения. Диагностические мероприятия, проведенные, согласно результатам ревизии раны, в соответствие с действующим клиническим рекомендациям МЗ РФ «Закрытая травма грудной клетки» 2021 г., не позволили выявить повреждение сердца. Однократное проведение обзорной рентгенографии не показало наличие пневмоторакса, однако выявило наличие жидкости (крови) в левой плевральной полости, что не является явным признаком проникающего ранения, но должно было насторожить врачей и требовало дальнейшего диагностического поиска. Вполне возможно, что проведение КТ грудной клетки могло выявить наличие небольшого скопления воздуха. Отсутствие очевидной клинической картины проникающего характера ранения и повреждения сердца в данном случае было обусловлено смещением мягких тканей, тампонадой и тромбированием раневого канала на сердце тканями сердечной сорочки, а длительное переживание связано с последующим слипчивым процессом между перикардом и эпикардом, явные признаки которого были обнаружены в ходе исследования трупа. Наличие дефекта межжелудочковой перегородки привело к сбросу крови из левых отделов сердца в правые, что препятствовало закрытию раневого канала в сердечной мышце. В момент тяжелой физической нагрузки в результате повышения внутрисердечного давления произошло отслоение перикарда от правого желудочка с гемотампонадой и перерастяжением перикарда, а далее с его последующим разрывом, излитием крови в плевральную полость и повлекло «внезапную» смерть пострадавшего.

Таким образом, исследованный случай позволяет прийти к следующим выводам:

– в судебно-медицинской практике следует помнить, что диагностика проникающих повреждений грудной клетки может быть достаточно затруднена, а смерть от подобных ранений, в том числе и с повреждением сердца, может наступить через значительный промежуток времени после их получения;

– в случаях колото-резанных ранений грудной клетки из-за взаимного смещения мягких тканей при изменениях положения тела осмотр раневого канала при первичной хирургической обработке раны не всегда позволяет достоверно установить непроникающий характер ранения;

– отсутствие изменений на электрокардиограмме не гарантирует отсутствия повреждения стенки сердца, так как такие повреждения могут долго оставаться электрически "немыми", создавая ложное чувство безопасности;

– проведение ЭхоКГ в данном случае практически гарантированно позволило бы выявить наличие повреждения сердца, данный метод обследования необходимо включить клинические рекомендации в качестве обязательного диагностического мероприятия при наличии ранений грудной клетки в проекции области сердца

Список литературы:

1. Панасюк А.И., Иноземцев Е.О., Батеха В.И., Григорьев Е.Г. Ушивание ножевой раны сердца, осложненной напряженным гемоперикардом, через пять суток после сочетанной травмы // Политравма/polytrauma – 2021 – № 2, – С. 90-93.

2. Самохвалов И.М., Смирнов С.А., Недомолкин С.В., Гаврилин С.В., Мешаков Д.П., Ивановский Г.Э., Суворов В.В., Богомолов Б.Н., Бадалов В.И., Маркевич В.Ю., Васильев М.А., Казначеев М.В. Особенности лечебной тактики при тяжелом сочетанном колото-резаном ранении с повреждением сердца // Вестник анестезиологии и реаниматологии – 2017 – Т 14, №6 – С. 79-83.

3. Новоселов В.П., Савченко С.В., Грицингер В.А., Чикинев Ю.В., Надеев А.П., Агеева Т.А., Старостин С.А. Особенности раневого процесса при травме сердца в случаях проникающих колото-резаных ранениях груди // Патология кровообращения и кардиохирургия – 2014

4. Артемьева Е.Н., Фролов В.В.. Редкие случаи смертельных колотых ранений // Судебная медицина – 2016 – Том 2, №1 – С. 35-37.

5. Клинические рекомендации МЗ РФ «Закрытая травма грудной клетки», 2021 г